Aus dem Institut für physikalische Therapie und Röntgenologie
der Universität München
Vorstand: Professor Dr. med. G. Boehm

Ein Fall von Aktinomykose der Lunge und des Mediastinums mit Beteiligung des Peri- und Myocards

Inaugural-Dissertation

zur

Erlangung der Doktorwürde in der gesamten Medizin

verfaßt und einer

Hohen medizinischen Fakultät der Bayerischen
Ludwig-Maximilians-Universität zu München

vorgelegt von

Walter Brömel
prakt. Arzt

München 1938
Universitäts-Buchdruckerei von Dr. C. Wolf & Sohn

Aus dem Institut für physikalische Therapie und Röntgenologie
der Universität München
Vorstand: Professor Dr. med. G. Boehm

Ein Fall von Aktinomykose der Lunge und des Mediastinums mit Beteiligung des Peri- und Myocards

Inaugural-Dissertation

zur

Erlangung der Doktorwürde in der gesamten Medizin

verfaßt und einer

Hohen medizinischen Fakultät der Bayerischen
Ludwig-Maximilians-Universität zu München

vorgelegt von

Walter Brömel
prakt. Arzt

München 1938
Universitäts-Buchdruckerei von Dr. C. Wolf & Sohn

Gedruckt mit Genehmigung der Medizinischen Fakultät
der Bayer. Ludwig-Maximilians-Universität zu München

Referent:
Professor Dr. G. Boehm

Tag der mündlichen Prüfung:
27. 10. 1938

R. UNIV.
BIBLIOTHEEK
LEIDEN

Die Aktinomykose hat durch ihre vielseitige Lokalisation und den meist so schweren Verlauf, sowie die bisher geringen therapeutischen Erfolge das Interesse vieler Autoren auf sich gezogen.

Zum ersten Male hat *v. Langenbeck* im Jahre 1845 im Eiter eines Senkungsabszesses, der von einer Wirbelkaries ausging, Aktinomyceten mit Drusenbildung nachgewiesen. Erst später haben *Boström* und *Israel* die genaue Struktur dieser Drusen beschrieben und erstmalig den Strahlenpilz auf Nährböden gezüchtet. *Bollinger* hat 1877 festgestellt, daß die beulenartige Erkrankung am Maule der Rinder auch durch Aktinomyceten hervorgerufen wird.

Die Infektionsmöglichkeit der Aktinomykose ist sehr vielseitig, da der Aktinomyces, der neben dem Leptothrix, dem Streptothrix und dem Kladothrix der Familie der Trychomyceten angehört *(Petruschky)*, auf fast allen Pflanzenteilen, über und unter der Erde, im Wasser, in der Luft, an feuchten Wänden, in Fäces, an Rinderhaaren, an der Mundschleimhaut von Gesunden, in kariösen Zähnen usw. vorkommt.

Man unterscheidet zwei Formen des Aktinomyces und zwar

1. die von *Bodström* beschriebene aerobe Form, welche frei in der Natur vorkommt und
2. den von *Wolff-Israel* angegebenen Stamm, den anaeroben Aktinomyces, der im menschlichen und tierischen Körper selbst gefunden wird.

Lieske vertritt demgegenüber die Anschauung, daß die erwähnten beiden nur Variationen desselben Stammes sind.

Naeslund fand nun, daß eine aerobe Aktinomycesform (Typ *Boström*) auch in sicher nicht aktinomykotischen Eiterherden als Saprophyt auftritt; diese war im Tierversuch nicht pathogen. Es gelang aber auch aus Aktinomycesherden einen aeroben Stamm

zu züchten, den tierpathogen war. In der freien Natur war es nicht möglich anaerobe Stämme nachzuweisen; dagegen fand *Naeslund* in der Mundhöhle gesunder Menschen anaerobe Aktinomyceten, die ebenfalls tierpathogen waren. Körner-, Kolben- und Fadenbildung kann zur Klassifizierung nicht verwendet werden, da sie bei beiden Formen sehr schwankend sind. Diese beiden Stämme entsprechen nun nach *Naeslund* zwei verschiedenen Erkrankungsformen. Die vorwiegend aerobe Aktinomykose befällt meist die Lunge (Inhalationsaktinomykose), breitet sich hier teils per continuitatem aus, teils führt sie durch Metastasenbildung zur Erkrankung anderer Organe und befällt besonders das Gehirn. Der Verlauf dieser seltenen Formen ist meistens ziemlich stürmisch. Demgegenüber erzeugt der vorwiegend anaerob wachsende Aktinomyces das bekannte charakteristische Bild der cervico-facialen und der Bauchaktinomykose, welch letztere am häufigsten in der Cöcalgegend lokalisiert ist. Der Verlauf ist schleichend, die Ausbreitung meist per continuitatem, Metastasenbildung ist selten, die Lymphdrüsen sind fast nie befallen.

Nach diesen Untersuchungen muß man annehmen, daß die Mehrzahl der Aktinomykoseerkrankungen beim Menschen von dem anaeroben Typ, eine viel geringere Zahl durch die aerobe Form hervorgerufen werden.

Es wurde beobachtet, daß besonders die Personen gefährdet sind, welche die Gewohnheit haben, an Grashalmen zu kauen oder Getreidekörner zu essen. An den Grannen des Getreides, besonders der Gerste, findet man häufig und reichlich Strahlenpilze. Beruflich sind die Menschen vorwiegend der Infektionsmöglichkeit ausgesetzt, die viel mit Tieren oder mit Tierfellen zu tun haben, z. B. Tierhändler, Gerber und Landwirte. Beim Getreidedreschen befinden sich im Staub reichlich Grannen in der Luft, die beim Einatmen wiederum zur Infektion führen können. Dennoch ist diese Erkrankung (Aspirationsaktinomykose) beim Menschen relativ selten. Wie schon erwähnt, wird besonders die Wangenschleimhaut, die Zunge, der Ober- und Unterkiefer befallen. Von da aus können dann natürlich alle übrigen Organe, besonders die Knochen des Schädels,

die Halswirbel, der Ösophagus und der Magen, die Trachea und von derselben aus die Lungen usw. mitbefallen werden. Ferner besteht die Möglichkeit, daß alle übrigen Körperteile auch metastatisch auf dem Blutwege erkranken. Von infizierten Tonsillen aus kann die Erkrankung auch auf dem Lymphwege bzw. durch die große Hohlvene und das Herz in die Lunge gelangen. Auf die relative Seltenheit der primären Lungenerkrankung durch Aspiration von infiziertem Material ist schon hingewiesen worden; jedoch konnte in einigen Fällen diese Inhaltionsaktinomykose eindeutig nachgewiesen werden.

Die größte Erkrankungsziffer der Aktinomykose liegt im dritten bis vierten Lebensjahrzehnt. Ein Zusammenhang zwischen dieser Erkrankung und der Lues besteht nicht; liegen beide Erkrankungen vor, so handelt es sich (nach *Noeßke*) stets um ein zufälliges Zusammentreffen.

Ist der Prozeß auf der Körperoberfläche, in der Mundhöhle, oder an einer sonst leicht erreichbaren Stelle lokalisiert, macht die Diagnose keine Schwierigkeiten. Schon makroskopisch kann man hirsekorngroße Drusen im Eiter erkennen. Die histologische Untersuchung läßt dann jeden Zweifel ausschließen. Meist sehr schwierig ist dagegen die Diagnose der Magen- oder der Lungenaktinomykose. Erstere zeigt meist die Erscheinungen des Magencarcinoms. Zuweilen ist es zwar möglich im Erbrochenen Aktinomycesdrusen nachzuweisen. Die primäre Lungenaktinomykose dagegen imponiert fast immer als Lungentuberkulose oder auch als Lungenlues. Auch im Auswurf können zuweilen Drusen gefunden werden. Für die Differentialdiagnose ist es von Wichtigkeit, daß bei der Lungenaktinomykose, wie bei der Lungengangrän, im Gegensatz zur Tuberkulose oder zum Lungenabszeß nie elastische Fasern im Sputum zu erkennen sind. Auf diese charakteristische Erscheinung wird auch von *Ratzloff* hingewiesen. Es ist möglich, daß diese elastischen Fasern durch Fermentwirkung in den Abszessen zugrunde gehen.

Die pulmonale Form der Aktinomykose verläuft nach *Mohr Stählin* in der Regel in drei mehr oder weniger ausgeprägten Stadien.

1. Das bronchopulmonale Stadium: Es besteht Husten mit mehr oder weniger schleimig eitrigem Auswurf. Der Patient magert stark ab, hat Fieber und klagt über Nachtschweiß. Anfangs findet man über der Lunge, meist über einem Unterlappen, einige Rasselgeräusche. Später tritt Klopfschallverkürzung über dem befallenen Abschnitt ein. Der Allgemeineindruck des Patienten ist der eines Phthisikers.

2. Das pleural-thorakale Stadium: Wenn die Krankheit auf die Pleura übergreift, tritt eine exsudative Pleuritis oder eine Schrumpfung der Thoraxwand ein. Letztere entsteht aber auch nach Resorption des Exsudates. Dieses Stadium kann sich allmählich entwickeln, es kann auch ganz plötzlich mit hohem Fieber und Schüttelfrost auftreten. Dabei kommt es zu tumorartigen Vorwölbungen unter der Haut. Zuweilen sind diese sehr hart und derb, und dabei äußerst druckempfindlich, zuweilen zeigen sie Pseudofluktuation. Der derben Beschaffenheit entspricht auch das histologische Bild des erkrankten Gewebes. Es zeigt kleinzellige Wucherung mit wenig Leuko- und Lymphozyten, wenig epitheloide Zellen, selten Riesenzellen, an frischen Stellen im Zentrum Aktinomycesdrusen. Ferner derbes fibrilläres Bindegewebe und Narbengewebe in der Peripherie, das noch stark vaskularisiert ist.

3. Das fistulöse Stadium: Wenn nun diese Herde nach außen durchbrechen, entstehen langwierige fistulöse Eiterungen, in deren Gefolge nicht selten Amyloid auftritt. Unter fortdauerndem Zerfall und unter zunehmendem Marasmus tritt dann der Tod ein, meistens ein bis zwei Jahre nach Beginn der Erkrankung. Im zweiten Stadium kann der Prozeß von der Lunge auch auf die Pleura mediastinalis übergreifen und von dort aus das Mediastinum und das Herz befallen. Nach *Leschke (Kraus-Brugsch)* ist die Aktinomykose des Herzens nur in vereinzelten Fällen beobachtet worden, und zwar nie in Form einer isolierten Peri- oder Myocarditis; es handelte sich stets um eine Fortleitung einer Drüsen- oder Lungenaktinomykose.

Ferner besteht die Möglichkeit, daß die Erkrankung metastatisch in das Herz verschleppt wird.

Den im Folgenden aufgeführten Fällen soll ein von *Lutz* beschriebener Fall über „Primäre Aktinomykose des Herzbeutels und des Herzens" vorweggenommen werden:

58jährige Patientin; über den klinischen Verlauf wird nichts erwähnt. Bei der Obduktion fand sich eine Aktinomykose des Herzens und des Herzbeutels. Außerdem werden in der Sektionsdiagnose angeführt: Pleuritis adhaesiva, Hydrothorax beiderseits, alte tuberkulöse Spitzenherde beider Lungen, haemorrhagischer Infarkt des linken Lungenunterlappens, Muskatnuß-Leber, mäßiger Ascites, Gastritis chronika, Ulcera ventrikuli, chronische Enteritis, hochgradige Ödeme der unteren Körperhälfte. Mikroskopisch wurde lediglich die Herzmuskulatur untersucht, die schon makroskopisch an verschiedenen Stellen multiple Abszesse erkennen ließ. Im histologischen Bild fanden sich Aktinomycesdrusen.

Lutz schreibt, daß es sich um eine primäre Aktinomykose des Herzens handelt. Den Einwand, es könne sich doch um 'eine primäre Aktinomykose von Lunge und Pleura handeln, und daß von dort aus der Krankheitsprozeß erst auf das Herz überging, lehnt er mit der Begründung ab, daß sich aktinomykotische Prozesse der Lunge hauptsächlich im Unterlappen abspielen; im Gegensatz zu seinem Fall. Ferner sei die aktinomykotische Pleuritis stets eitrig, während hier eine klare seröse Flüssigkeit in den Pleuren gefunden wurde. Das Fehlen einer histologischen Untersuchung der Lunge macht sichere Schlüsse nach unserer Ansicht, auch bei der Lokalisation des Prozesses im Oberfeld unmöglich. Es sei auf einen von *Lind* veröffentlichten Fall von Lungenspitzenaktinomykose hingewiesen. Die seröse Flüssigkeit in beiden Pleurahöhlen könnte auch durch die hochgradige Herzinsuffizienz erklärt werden.

Über eine Herzaktinomykose, metastatischer Natur, berichtet *Ponfick*. Das seltene an diesem Fall ist die primäre Lokalisation der Erkrankung: 45jährige Frau; bis 3 Jahre vor ihrem Tod stets gesund; Verletzung am rechten Daumen; von dieser Stelle aus entwickelte sich den Arm entlang eine Anschwellung, die die äußerst kräftige Frau sehr herunterbrachte. Diese Erscheinungen gingen weitgehendst zurück, der Allgemeinzustand blieb weiterhin

schlecht. Etwa zwei Jahre später traten am Hals, am Nacken und in der Interskapulargegend mehrere Anschwellungen auf, die zum Teil perforierten. Erst 14 Tage vor dem Tod der Frau traten deutliche Symptome eines Lungenleidens auf. Die Obduktion ergab nun, daß es sich um aktinomykotische Prozesse handelte. Von einem Krankheitsherde an der linken Halsseite ist die Vena jugularis mitbefallen worden, an zwei Stellen ist die Wand von krankem Gewebe durchwuchert. Dieses ragt knopfartig in das Lumen des Gefäßes hinein. Im rechten Vorhof des Herzens findet man einen apfelgroßen und einige kleine Tumoren, die sich durch ihre Struktur und den reichen Gehalt an Drusen als aktinomykotische Knoten legitimieren. Endo-, Myo- und Pericard waren in diesen Krankheitsherd einbezogen.

Von einem Fall von allgemeiner aktinomykotischen Aussaat berichtet *Köhler*. Eine 30jährige Frau erkrankte an einer Schwellung über dem Sternum, die stark gerötet war und Fluktuation zeigte. Bald trat Fieber auf und auf dem ganzen Körper erschienen Abszesse. Bei der Obduktion zeigte sich, daß die aktinomykotische Ulceration des Sternums auch das Mediastinum, den Herzbeutel und den Herzmuskel ergriffen hatte. Sämtliche Organe des Körpers waren von aktinomykotischen Abszessen übersät.

Sturges beschreibt einen Fall eines 11jährigen Knaben, der an einem infiltrativen Lungenprozeß erkrankte. Nach kurzem trat eine Pyämie auf, an der der Patient starb. Die Sektion ergab aktinomykotische Abszesse im Gehirn, Meningitis, Abszesse in der Leber, Pleuritis purulenta; auf der Wand des rechten Herzohres war ein etwa bohnengroßer Tumor, der sich als aktinomykotische Granulationsgeschwulst entpuppte.

Benda erzählt von der Obduktion eines Patienten, bei dem schwere aktinomykotische Veränderungen an Lunge, Pleura, Herzbeutel und Myocard gefunden wurden.

Bei einem von *Schrötter* beschriebenen Fall handelte es sich um einen 49jährigen Patienten, dessen Erkrankung von der Thoraxwand ausging. Der Prozeß griff auf die Lunge, das Mediastinum und auf das Herz über. Das klinische Bild war das einer Peri-

carditis. Der Exitus erfolgte an Kreislaufschwäche. Anatomisch machte es makroskopisch den Eindruck, als ob nichts mehr von Herzmuskelsubstanz erhalten wäre und diese vollständig durch die Pilzwucherung und ihre Folgen ersetzt sei. Am meisten waren die supravalvulären Teile befallen. Die mikroskopische Untersuchung zeigte den Hauptsitz der Erkrankung an den Vorhöfen. Dort waren in der Herzmuskulatur reichlich Einschmelzungen und infiltriertes Gewebe mit Aktinomycesdrusen zu finden. An der rechten Vorhofswand war auch an einigen Stellen das Übergreifen der kleinzelligen Infiltrate auf das Perineurium der Nerven und der Ganglienhaufen nachzuweisen. An dem linken und rechten Ventrikel war nur das Peri- und Epicard befallen, die Muskulatur war nicht verändert. *Fütterer* erwähnt einen Fall einer primären Lungenaktinomykose einer 39jährigen Frau. Die Erkrankung hatte den rechten Unterlappen befallen. Der Prozeß griff von hier aus auf die Brustwand und das Zwerchfell bis zum Ansatz des letzteren an die Rippen über. An der tiefsten Stelle brach dieser aktinomykotische Prozeß durch das Zwerchfell in die Leber ein, um sich in aufsteigender Richtung weiter zu entwickeln. Bei der Sektion fanden sich im rechten Herzen an der Basis der Tricuspidalis zwei Aktinomycesknoten, welche der Coronararterie seitlich aufsaßen. Zu klinischen Erscheinungen hatte diese Aktinomykose des Herzens nicht geführt.

Lépine berichtet von einem 48jährigen Patienten. Die Anamnese ergab, daß er seit 5 Monaten erkrankt ist, über Brustschmerzen, Husten und Nachtschweiß klagte, und in dieser Zeit stark abmagerte. Ein intrathorakaler aktinomykotischer Prozeß wurde diagnostiziert, eröffnet und ausgekratzt. An zunehmender Schwäche starb der Patient. Die Obduktion ergab eine Aktinomykose der Lunge und Pleura. Die ulcerierenden Prozesse waren von da aus auf das Peri- und Myocard übergegangen.

Ein weiterer Fall dieser selteneren Form von Aktinomykose kam im Krankenhaus links der Isar, München, zur Beobachtung und Behandlung. Er sei im Folgenden eingehend beschrieben.

Anamnese: Als der 42jährige Hilfsarbeiter G. A. morgens seine Wohnung verlassen wollte, bekam er plötzlich einen so starken

Lufthunger, daß er sofort wieder umkehren mußte. Im Laufe des Vormittags traten äußerst heftige Schmerzen in der Brust auf, die unter dem Brustbein zum Hals ausstrahlten. Beim Atmen steigerten sich diese Beschwerden wesentlich. Der Kranke wurde am gleichen Tag in die Klinik eingeliefert. Er selbst führt den Beginn seiner Erkrankung auf eine im Februar 1931 zugezogene Erkältung zurück. Er war damals als Schneeschaufler beschäftigt, mußte viel schwitzen und fror dann wieder. Zur selben Zeit bemerkte er erstmalig einen dumpfen Druck in der rechten Schulter und in der Gegend unterhalb der rechten Brustwarze. Es stellte sich ein sehr hartnäckiger Husten mit reichlich schaumigweißem und auch zuweilen eitrig-gelbem Auswurf ein. Blut darin hat der Kranke nie bemerkt. Er klagte über Nachtschweiße, seine Arbeitskraft ließ stark nach. Durch Bettruhe hat sich das Allgemeinbefinden etwas gebessert, jedoch fühlte er sich nie wieder ganz gesund. Bei schlechtem Appetit magerte er auffallend ab.

Als Kind war er an einer Rippenfellentzündung erkrankt. Während des Krieges war er verschüttet und machte eine Magen-Darmerkrankung durch.

Aus der Familienanamnese ist zu entnehmen, daß ein Bruder an einem Lungenleiden gestorben ist. Eine Schwester leidet an einer Lungentuberkulose, eine zweite Schwester an einer Nierenerkrankung. Der Mann ist mit gesunder Frau verheiratet. Nikotin und Alkoholmißbrauch werden verneint, von einer venerischen Infektion ist ihm nichts bekannt.

Befund: Mittelgroßer Mann in stark reduziertem Ernährungszustand. Größe 1,72 m, Körpergewicht 60 kg. Knochenbau kräftig, Muskulatur gut entwickelt. Die Augen tiefliegend, die Backenknochen hervorspringend. Die Hautfarbe blaß und fahl, die sichtbaren Schleimhäute mäßig gut durchblutet. Auf den Wangen und Lippen geringe Zyanose. Kein Ikterus, keine Ödeme.

Kopf: Der Kopf ist nicht klopf- und druckempfindlich, die Nervenaustrittstellen und Nebenhöhlen sind frei. Ohren und Nase ohne grobe Störungen. Augenbewegungen nach allen Seiten frei. Die Pupillen sind rechts und links gleich, mittelweit, nicht ent-

rundet und reagieren gut auf Licht und Konvergenz. Die Zähne sind zum Teil defekt, zum Teil kariös in wenig gutem Erhaltungszustand. Die Zunge wird gerade und nicht zitternd hervorgestreckt. Sie ist in den hinteren Abschnitten etwas weißlich belegt. Am Rachen und an den Tonsillen sind keine krankhaften Veränderungen zu erkennen. An der Gesichts- und der Halshaut sowie an allen sichtbaren Schleimhäuten sind keine entzündlichen Prozesse oder Narben zu sehen.

Hals: Am Hals sind keine Drüsen zu fühlen. Es besteht keine Struma. Die Halsarterien pulsieren sichtbar, keine abnorme Venenstauung.

Thorax: Die rechte Thoraxseite schleppt bei der Atmung deutlich nach. Perkutorisch besteht vorne rechts supraklavikulär eine leichte Schallverkürzung, infraklavikulär rechts bis zum oberen Rand der 4. Rippe eine deutliche, nicht durchschlagbare Dämpfung. Die rechte untere Lungengrenze am oberen Rand der 7. Rippe. Sie ist nicht verschieblich und steht in den seitlichen Partien um vier Querfinger breit höher. Über der linken Lunge vorne keine Klopfschallverkürzung. Die linke Spitze hellt sich bei tiefer Inspiration gut auf. Die Auskultation der rechten Lunge vorne ergibt oben diffuses Brummen und von oben bis unten überall reichlich grobblasige, feuchte Rasselgeräusche, die den Charakter des Atemgeräusches nicht erkennen lassen. Die Perkussion rechts hinten ergibt oben eine deutliche Schallverkürzung bis zwei Querfinger über Angulus skapulae. Die unteren Lungengrenzen stehen beiderseits in Höhe des 12. Prozessus spinosus. Die rechte Lungengrenze ist nicht, die linke gut verschieblich. Die linke Lunge zeigt hinten in Höhe Fossa infraspinata eine 3—4 cm breite streifenartige Schallverkürzung. Auskultatorisch hinten über der rechten Spitze grobblasige Rasselgeräusche. Unterhalb der Spina skapulae ist weiches Atmen ohne Nebengeräusch und über den unteren Partien der rechten Lunge reines Vesikuläratmen zu hören. Über der linken Lunge hört man oben ebenfalls reines Vesikuläratmen, in Höhe der Spina skapulae und über den unteren Partien ein sehr leises Atmen.

Atmung in der Minute 30. Temperatur: 39,6.

Herz: Die Perkussion des Herzens ergibt: Linke absolute Grenze 7,5 cm links vom linken Sternalrand, linke relative Grenze 9 cm links vom linken Sternalrand. Obere absolute Grenze am unteren Rand der 4. Rippe, obere relative Grenze am oberen Rand der 4. Rippe. Rechte absolute Grenze Mitte Sternum, rechte relative Grenze 1 cm rechts vom rechten Sternalrand. Der Abstand der absoluten von der relativen Grenze beträgt also 1,5 cm. Es besteht keine Ausfüllung des Herz-Leberwinkels. Die Aktion des Herzens ist regelmäßig und beschleunigt, 100 in der Minute. Die Herztöne gerade hörbar. Über dem ganzen Herzen hört man in fast gleicher Stärke ein klassisches perikarditisches Lokomotivgeräusch. Am lautesten ist dieses im 5. Interkostalraum links vom Sternum zu hören. Kein Endokardgeräusch.

Der Blutdruck ist 95/60.

Die Röntgenaufnahme der Lunge ergibt folgenden Befund (am 19. V.): Die rechte Seite des Brustkorbes im ganzen enger als die linke. Im Bereich des rechten Spitzenfeldes eine diffuse Verschattung, die nach medial unten in den verbreiterten Mediastinalschatten übergeht. Im Vergleich zur linken Seite erscheint die rechte besonders im Ober- und Mittelfeld verschleiert, die Lungenzeichnung vermehrt. Gegen den dichten Schatten des Mittelfeldes ist der rechte Rand des Herzgefäßbandes nicht sicher abzugrenzen. Der linke Hilus ist dicht mit einzelnen gröberen Fleckschatten. Das Herz im ganzen groß, ohne typische Formveränderung.

Abdomen: Das Abdomen ist weich und etwas eingefallen; es besteht nirgends Druckempfindlichkeit. Die Leber ist nicht palpabel; perkutorisch steht sie in der Mamillarlinie zwei Querfinger unter dem Rippenbogen. Die Milz ist nicht fühlbar und nicht vergrößert. Die Nieren, Ureterendruckpunkte und Blase sind nicht druckempfindlich.

Extremitäten sind alle frei beweglich.

Alle Reflexe sind in normaler Stärke gut auslösbar. Pathologische Reflexe sind nicht vorhanden.

Urin: Albumen schwach positiv, ebenso Aldehyd in der Kälte

schwach positiv. Zucker, Urobilin und Diazo negativ. Im Sediment vereinzelt Leukozyten und Epithelien.

Blutbild: Hämoglobin 70%; 3,5 Millionen Erythrozyten; Färbeindex 1,0; 7400 Leukozyten, davon:

Neutrophile	72%	= 5328
Segmentkörnige . . .	70%	= 5180
Stabkörnige	2%	= 148
Lymphozyten	15%	= 1110
Mononukl.	13%	= 962.

Die Wassermannsche Reaktion im Blut ist dreifach positiv.

Verlauf: Im Anfang der klinischen Beobachtung bot der Krankheitsverlauf ein ziemlich gleichmäßiges Bild. Der perkutorische und auskultatorische Befund über dem Herzen blieb zunächst unverändert. 10 Tage nach Klinikaufnahme traten stellenweise rechts hinten vereinzelte feinblasige Rasselgeräusche auf, die als Zeichen bronchopneumonischer Herde angesehen wurden, eine Klopfschallverkürzung war jedoch nicht vorhanden. Es bestand dauernd Husten mit Auswurf. Wiederholte Untersuchungen des Sputums auf Tuberkelbazillen und andere pathogene Keime verliefen negativ. Die Temperaturen blieben um 39. Der Puls, anfangs 110/Min., ging unter der Wirkung von Strophantin 0,4 mg täglich, auf 70/Min. zurück. Durch Dionin konnte der Hustenreiz verringert werden. Nach einer weiteren Woche stellte sich eine Heiserkeit mit ausgesprochener Aphonie ein. Bei der fachärztlichen Untersuchung fand sich eine diffuse Rötung des Rachens und der Stimmbänder; für eine spezifische Veränderung war kein Anhalt gegeben. Blässe und Zyanose bestanden fort; im Allgemeinen ein schweres Krankheitsbild. Die Schmerzen unter dem Brustbein sowie die Atemnot, die ihn in die Klinik führten, besserten sich anfangs, traten aber in den letzten Tagen wieder heftiger auf. Der Auswurf war jetzt wieder reichlicher, der bakteriologische Befund war stets negativ. Auffallenderweise konnten nie elastische Fasern im Sputum nachgewiesen werden. Die Schmerzen in der Brust nahmen an Heftigkeit erneut zu und strahlten wieder mehr zum Halse aus. Dabei klagt der Kranke über ein beengendes Gefühl im Bereich

des Brustbeins. Die Temperaturkurve war von 38 wieder auf 39 angestiegen und zeigte von da an einen äußerst unruhigen Verlauf. Eine Kontrollaufnahme vom 10. VI., also gut drei Wochen nach der ersten läßt eine Verschleierung im linken Unterfeld erkennen, im übrigen ist der Röntgenbefund gleich geblieben. Bei anhaltend schlechtem Allgemeinbefinden sank das Körpergewicht in 14 Tagen um 3,5 kg. Das Blutbild zeigte eine Verminderung der Erytrozyten von 3,5 auf 2,34 Mil. Das Hämoglobin, anfangs 70%, war auf 55% zurückgegangen. Die bakteriologische Untersuchung des Blutes ergab in mehreren Kulturen Sterilität. Da die Zyanose etwas nachließ und Herz und Kreislauf ausgeglichener waren, konnten die Strophantingaben verringert werden. Sechs Wochen nach Beginn der stationären Behandlung klagte der Kranke erstmalig über Schmerzen an einer umschriebenen Stelle der Brust im 2. Intercostalraum, 2 cm vom rechten Sternalrand. Schon 2 Tage später war hier eine leichte flache Vorwölbung entstanden, etwa fünfmarkstückgroß, gerötet, von derber Beschaffenheit und außerordentlich druckschmerzhaft. Diese Druckschmerzhaftigkeit war an den angrenzenden Rippen, sowie am Sternum weniger ausgesprochen. Die tägliche Menge des Auswurfs betrug ungefähr 100 ccm; bakteriologisch ohne positiven Befund. Eine weitere Röntgenaufnahme vom 2. VII. zeigt, daß die Verschleierung über der rechten Lunge zugenommen hat. Das linke Spitzenfeld erscheint jetzt gleichfalls verschattet. Die Verschattung im rechten Spitzenfeld ist dichter geworden. Die Verschleierung im linken Unterfeld hat sich wieder aufgehellt. Die umschriebene Vorwölbung an der vorderen Brustwand war rasch größer geworden und hatte an Schmerzhaftigkeit so zugenommen, daß der Kranke Pantopon bekommen mußte. Während dieser Verschlechterung stieg die Temperatur auf 40,7 bei einem Puls von 84/Min. Differentialdiagnostisch wurde Rippenkaries oder Empyema mediastinalis necessitatis in Erwägung gezogen. Auf Grund des Verlaufes erschien die Diagnose Empyem wahrscheinlicher. Am 13. VII. wurde der Patient zur Probepunktion nach einem Konsilium mit Herrn Professor *Lebsche* in die chirurgische Poliklinik verlegt.

Ein am 14. VII. gewonnenes Punktat war bakteriologisch steril. Wegen der dreifach positiven Wassermannschen Reaktion erhielt der Kranke dreimal täglich einen Eßlöffel einer 7,5 % Jod-Kali-Lösung. Am 15. VII. begann die Temperatur steil zu sinken und erreichte am 16. VII. einen Tiefstand von 37,7. Am Abend dieses Tages stieg sie aber wieder auf 39 und hielt sich in der darauffolgenden Zeit zwischen 38 und 39. Die Vorwölbung rechts vom Sternum war weniger druckempfindlich geworden, auch war sie etwas zurückgegangen. Am 18. VII. wurde erneut punktiert. Während bei der ersten Punktion nur wenige Tropfen blutiger, bräunlicher Flüssigkeit angezogen wurden, ergab sich diesmal in größerer Tiefe (vorderes Mediastinum, Einstich wie zuerst in der Höhe der Vorwölbung) etwa 5 ccm trübe, eitrige Flüssigkeit mit Beimengung von Blut. Nach dieser zweiten Punktion gab der Patient besondere Erleichterung an.

Das Punktat war wieder bakteriologisch steril. Damals wurden täglich noch ungefähr 100 ccm Sputum ausgehustet, dem jetzt wenig Blut beigemengt war. Eine weitere Gewichtsabnahme erfolgte nicht. Der auskultatorische und perkutorische Befund über der Lunge hatte sich nicht geändert. Das Lokomotivgeräusch über dem Herzen war nicht mehr zu hören. Strophantin wurde nicht weiter gegeben. Da jedoch bald deutliche Insuffizienzerscheinungen auftraten, die Leber drei Querfinger unter dem Rippenbogen fühlbar wurde, erhielt der Kranke Digitalis. Eine weitere Punktion am 29. VII. ergab 5 ccm eines dünnflüssigen sterilen Eiters. Am 31. VII. fanden sich deutliche Ödeme an den Unterschenkeln, besonders an der Knöchelgegend. Die Leberschwellung bestand nach wie vor. Ferner trat in den letzten Tagen ein hartnäckiger Singultus auf. Die Stauungserscheinungen wurden durch Kompression der Vena cava inferior durch ein mediastinales Empyem erklärt. Es wurde eine Mediastinotomie zur Entlastung des Herzens und der großen Gefäße erwogen. Bei einer letzten Punktion wurden abermals einige Kubikzentimeter dünnflüssigen Eiters gewonnen, in dem sich jetzt zahlreiche Aktinomycesdrusen vorfanden. Auch in der Kultur wuchsen Aktinomycespilze.

Am 10. VIII. kam es zur Perforation; es bildete sich auf der Höhe der Vorwölbung neben dem rechten Sternalrand eine zunächst feine Fistel, die allmählich größer wurde und aus der sich rahmiger Eiter entleerte. Die Schmerzen unter dem Brustbein, über die der Kranke dauernd klagte, ließen wieder etwas nach. Die Sputummenge war in letzter Zeit 140 und 150 ccm. Erst jetzt konnten auch hierin Aktinomycesdrusen nachgewiesen werden. Im Anschluß an die Fistelbildung war die Temperatur auf 36,3 zurückgegangen, stieg aber in den folgenden Tagen bis 38,9 an. Die Rückverlegung in die innere Klinik erfolgte am 13. VIII. Schwere Ödeme an den Armen und Beinen, sowie die deutliche Leberstauung gaben zur Verordnung von 0,5 mg Strophantin täglich Veranlassung. Ferner wird Coffein und Cardiazol gegeben. Die Diurese besserte sich durch Salyrgan und die Ödeme an den Extremitäten bildeten sich zurück. Das Blutbild ergab diesmal nur 40% Hämoglobin bei einer Erythrozytenzahl von 2,2 Millionen. Daneben eine Leukozytose von 12000 mit 38% Lymphozyten und 61% segmentkernigen Formen. Im Harn fand sich wiederum geringe Opaleszenz für Eiweiß und Urobilinogen schwach vermehrt. Die Temperatur sank in den letzten Tagen auf 36,2—37. Die Schmerzen hinter dem Brustbein konnten zwar mit Pantopon weitgehend bekämpft werden, doch nahm der Kräfteverfall rasch zu. Am 24. VIII. erfolgte der Exitus.

Sektionsprotokoll.

Diagnose: Aktinomykose des vorderen Mediastinums, des Herzbeutels und der Pleuren mit Übergreifen auf das Myocard mit fistulösem Durchbruch durch Sternum und Haut. Totale Pericardobliteration. Pleuraverwachsungen.

Große männliche Leiche in reduziertem Ernährungszustand. Totenstarre an den oberen Extremitäten gelöst, nicht an den unteren. Totenflecken an den abhängigen Partien. Am rechten Trochanter Dekubitalgeschwür. Am rechten Sternalrand in der Gegend des dritten Intercostalraumes eine kleine stecknadelgroße Öffnung, aus der sich gelblicher mit etwas Blut vermischter Eiter entleert. 5 cm seitlich davon eine ebenso kleine Öffnung, aus der

sich auf Druck auch Eiter entleert. Die Umgebung beider ist wenig verändert. Nach Eröffnen der Bauchhöhle liegen die Darmschlingen in normaler Lage vor. Der etwa 7 cm lange Wurmfortsatz ist mit der Rückseite des Cökums verwachsen, nicht gerötet, nicht entzündet. In der Bauchhöhle finden sich etwa 200 ccm einer gelben klaren dünnen Flüssigkeit. Zwerchfellstand links 6. Intercostalraum, rechts 5. Intercostalraum. Ösophagusschleimhaut glatt. Zungenfollikel und Tonsillen nicht vergrößert, ohne krankhaften Befund. Trachea ist von Schleim und Blut erfüllt. Schleimhaut ohne Befund. Die paratrachealen Lymphdrüsen besonders auf der rechten Seite groß und hart mit anthrakotischen Einlagerungen. Schilddrüse ohne krankhafte Veränderung.

Brustsitus wurde gehärtet. Beim Durchschnitt desselben sieht man das vordere Mediastinum von gelblichem zum Teil organisierten, wie vom Holzwurm zerfressenen Eiter angefüllt. Diese gelblichen, etwas festen Massen dringen rechts in den Lungenhilus ein, ebenso von oben in den Herzbeutel, der selbst mit Eiter angefüllt ist soweit Peri- und Epicard nicht fest miteinander verwachsen erscheinen. Das Bindegewebe des rechten Oberlappens ist vermehrt und zieht in breiten Zügen nach der Peripherie. Die Pleuren sind ebenfalls verdickt, und soweit sie im Bereich der Schnittflächen liegen verwachsen und schwartig umgewandelt.

Magenschleimhaut glatt und blaß. Mageninhalt eine spärliche gelbliche Flüssigkeit. Magenserosa glatt und glänzend. Die Duodenalschleimhaut ist ein wenig gerötet. Die Leber von gehöriger Größe, blutreich. Die Schnittfläche gelbbraun, normale Parenchymzeichnung, Konsistenz fest. Die Leberkapsel ist glatt und ohne gelblichweiße Verdickungen. Die Gallengänge sind von normaler Weite, durchgängig, mit zarter Schleimhaut ausgekleidet. Die Gallenblase von normaler Größe, von glatter Serosa mit Ausnahme von einer strangartigen Verwachsung, von zarter Schleimhaut ausgekleidet und mit reichlicher dünnflüssiger Galle gefüllt. Das Pankreas ist stellenweise etwas verhärtet und weist deutliche Läppchenzeichnung auf. In der Höhe des Pankreaskopfes finden sich einige vergrößerte, verhärtete und auf der Schnittfläche weiß-

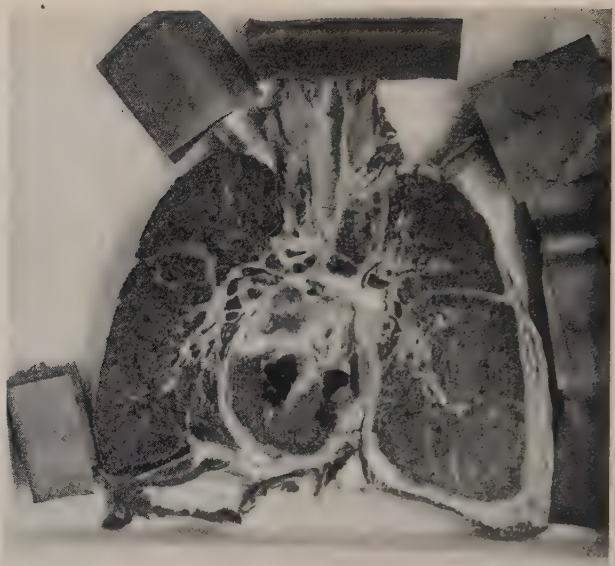

Abbildung 1.

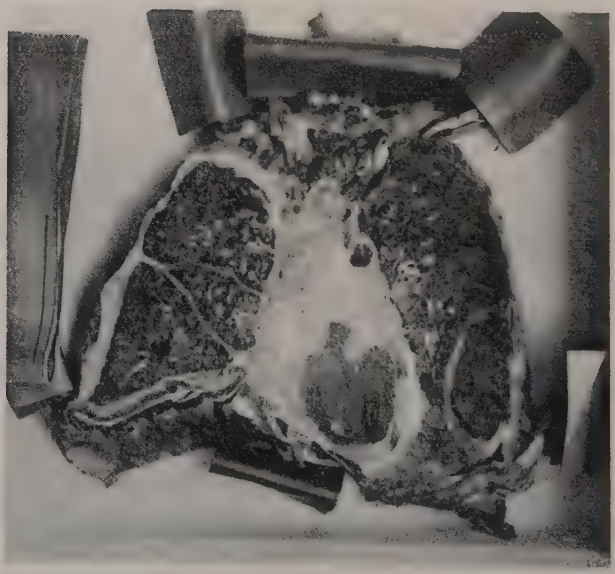

Abbildung 2.

Abbildung 1 und 2 stellen Schnittflächen durch den gefrorenen Brustsitus dar. Die hochgradige Veränderung ist besonders in Abbildung 2 zu erkennen.

liche Lymphknoten. Auch im Mesenterium sind einige verhärtete, aber kleine, gelbe Lymphdrüsen zu fühlen. Dünn- und Dickdarm ohne Befund. Der Wurmfortsatz ist 7 cm lang, stark mit der Umgebung verwachsen, durchgängig, nicht geknickt, auf der Blind darmrückfläche nach oben geschlagen und mit ihr durch Stränge verbunden. Die Milz ist von fettweicher Konsistenz, auf dem Schnitt dunkelrot, mit zahlreichen grauen durchscheinenden stecknadelkopfgroßen Punkten. Nieren und abführende Harnwege zeigen keinen krankhaften Befund. Prostata, Samenblasen und Hoden nicht vergrößert, von normaler Beschaffenheit.

Aus dem Brustsitus wurde von verschiedenen Stellen Material zur histologischen Untersuchung entnommen.

Schnitt 1 ist Gewebe von einem hilusnahen Abschnitt der Lunge. In der Umgebung eines größeren Bronchus findet sich eine dichte Ansammlung von Leukozyten, in der mehrere Aktinomycesdrusen liegen. Lungengewebe ist in diesem Bereich nicht zu erkennen. Um diesen Abzeß herum liegt eine pneumonische Infiltration mit zum Teil reichlicher Desquamation von verfetteten Alveolarepithelien. Die Alveolen enthalten an mehreren Stellen Aktinomycesdrusen. Das erhaltene Lungengewebe zeigt geringe Anthrakosis. Neben dem beschriebenen Abszeß liegt ein kleinerer, an dessen Rändern das Bindegewebe deutlich vermehrt ist und der ebenfalls eine Aktinomycesdruse enthält.

Schnitt 2 zeigt Lungengewebe, Pericard und Herzmuskulatur. Innerhalb des Myocards findet sich eine geringe entzündliche Infiltration. Das Fettgewebe ist hier sehr reichlich. Durch einen schmalen Zug von Bindegewebe, das ebenfalls von Fett durchwachsen ist, wird ein großer Abszeß umgeben. In dieser Bindegewebsschicht liegen noch einige aufgesplitterte Herzmuskelfasern. Nach der Seite des Lungengewebes ist die Bindegewebskapsel wesentlich kräftiger. An der Wand der Abszeßhöhle erkennt man noch reichlich Leukozyten; auf dem Schnitte sind auch hier mehrere Aktinomycesdrusen zu finden. Epi- und Pericard sind an dieser Stelle nicht zu erkennen. Das ganze Gebiet ist von bindegewebigen, sich zum Teil verflechtenden Strängen erfüllt, in die der große

Abszeß eingebettet liegt. Neben einem größeren Bronchus im Schnitte liegt ein Lymphknoten, der äußerst stark von Fett durchwachsen ist und reichlich Einlagerungen von Kohlepigment zeigt. Für Aktinomykose darin kein Anhalt.

Schnitt 3 zeigt einen Lymphknoten, der in ähnlicher Weise verändert ist wie der in Schnitt 2 beschriebene; er zeigt gleichfalls Einlagerungen von Kohlepigment und enthält sehr reichlich Fett. Abszesse und Aktinomycesdrusen können in diesem Schnitt ebenfalls nicht gefunden werden.

Zusammenfassung.

Aus dem Krankheitsverlauf des vorliegenden Falles gehen deutlich die großen Schwierigkeiten der Diagnose hervor, die eine Aktinomykose der Lunge bzw. des Mediastinums machen können. Trotz häufiger Untersuchungen des Sputums war es erst im letzten fortgeschrittenen Stadium der Erkrankung möglich, Drusen zu finden. Bei der Lokalisation des Prozesses in der Tiefe des Brustkorbes konnten natürlich auch all die charakteristischen Merkmale, wie brettharte Spannung usw., die zur Diagnose einer Aktinomykose leiten nicht in Erscheinung treten. Das Röntgenbild konnte ebenfalls nichts anderes zeigen als einen infiltrativen Prozeß im Bereich des Mediastinums und des oberen Teiles der rechten Lunge. Erst das Auftreten der Schwellung rechts vom Brustbein mit derber Infiltration und starker Druckschmerzhaftigkeit sowie das ständige Fehlen elastischer Fasern im Sputum mußten den Verdacht auf Aktinomykose mehr in den Vordergrund treten lassen.

Selbst mehrere Punktionen ergaben völlige Sterilität der gewonnenen eitrigen Flüssigkeit. So gelang der Nachweis der Drusen erst sehr spät bei der letzten Punktion, und erst von da an konnten auch im Sputum Aktinomyceserreger nachgewiesen werden.

Sowohl nach dem klinischen und anatomischen Befund handelt es sich bei diesem Fall also um eine der selteneren Formen der Aktinomykose. Das Besondere an der Lokalisation der Erkrankung

ist, daß außer Mediastinum und Lunge auch der Herzbeutel und die Herzmuskulatur in den Krankheitsprozeß einbezogen waren. Nach dem klinischen Verlauf und bei dem Fehlen eines anderen aktinomykotischen Herdes kann mit großer Sicherheit gesagt werden, daß es sich um eine primäre Aktinomykose der Lunge, eine Aspirationsaktinomykose, handelt. Man muß demnach annehmen, daß Mediastinum, Peri- und Myocard erst sekundär befallen wurden.

Die besonderen Schwierigkeiten der Diagnosestellung sowie die seltene Ausdehnung des aktinomykotischen Prozesses mögen die Veröffentlichung des Falles rechferttigen.

Herrn Professor Boehm möchte ich an dieser Stelle für die Übernahme des Referates meinen besonderen Dank aussprechen.

Literaturverzeichnis

1. *G. v. Bergmann - R. Staehelin:* Handbuch der inneren Medizin 1930, S. 1867.
2. *Bollinger:* Deutsche Zeitschrift für Tiermedizin, Bd. 3, 1877.
3. *Fütterer:* Virchows Archiv, Bd. 171.
4. *Heeren:* Röntgenpraxis. Beil. Fortschritt Röngenstrahlen 1, 475 (1929).
5. *Herxheimer:* Lehrbuch der Pathologie.
6. *H. Hetsch:* Experimentelle Bakteriologie und Infektionskrankheiten 1938, S. 422.
7. *H. de Jonge:* Zur Diagnose der Lungenaktinomykose. Freiburg 1935. Dissert.
8. *Koehler:* Berliner klinische Wochenschrift 1884.
9. *E. Leschke:* Spezielle Pathologie und Therapie innerer Krankheiten von Kraus-Brugsch, Bd. 4, 1, S. 681.
10. *Lexer:* Lehrbuch der allgemeinen Chirurgie.
11. *M. Lüdin:* Beiträge zur Behandlung der Lungenaktinomykose. Strahlentherapie 1931, S. 466.
12. *R. Lutz:* Primäre Aktinomykose des Herzbeutels und des Herzens, 1910. Dissert.
13. *H. Merkel:* Über tumorartige Pleuraaktinomykose mit großen Mengen doppelbrechender Substanz. Verhandl. der Dtsch. Pathologischen Gesellschaft 1909.
14. *Naeslund:* Experimentelle Studien über die Ätiologie und Pathogenese der Aktinomykose. Acta. Path. Scand. (Kopenhagen), Suppl. Bd. 6, 1931, S. 156.
15. *Noeßke:* Die Strahlenpilzkrankheit des Menschen. H. Küttner, Deutsche Chirurgie 1922.
16. *Oldenburg:* Beitrag zur Klinik der primären Lungenaktinomykose. In: Beiträge zur Klinik der Tuberkulose 1930, S. 92.
17. *Plieninger:* Über primäre Lungenaktinomykose. Zeitschrift für Tuberkulose 1930, Heft 2—3, S. 152.
18. *Ponfick:* Die Aktinomykose. Berlin 1882.
19. *Ratzloff:* Lungenaktinomykose. Kraus-Brugsch. Spezielle Pathologie und Therapie innerer Krankheiten 1924, S. 423.
20. *Schrötter:* Über Aktinomykose des Herzens. Verhandlungen des Kongresses für innere Medizin 1902, S. 205.
21. *v. Tempsky:* Resultate der Röntgentherapie bei Strahlenpilzerkrankungen. Bruns Beitr. z. klin. Chirurgie 1927, S. 207.

Lebenslauf

Am 29. August 1904 wurde ich in Ellwangen geboren. Die Schule besuchte ich in Ulm und München. Im April 1924 legte ich die Reifeprüfung ab. Anschließend studierte ich in München zwei Semester Kunstgeschichte und ab 1925 Medizin. In München habe ich die medizinische Vorprüfung und 1930 das ärztliche Staatsexamen abgelegt. Das praktische Jahr verbrachte ich an der 1. Medizinischen Universitätsklinik in München. 1932 bis 1933 war ich Assistent am städtischen Krankenhaus in Memmingen. Danach war ich an der Chirurgischen Universitätsklinik in Jena vom Januar 1934 bis November 1936 als Assistenzarzt tätig. Seit 1937 übe ich Allgemeinpraxis aus.

Walter Brömel.